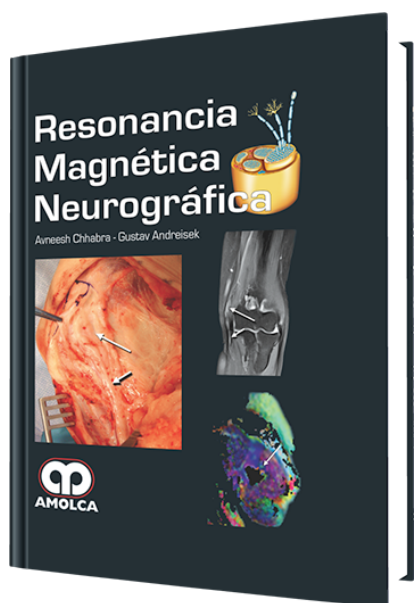


# Resonancia Magnética Neurográfica

**Autor:** Avneesh Chhabra, MD



**ESPECIALIDAD:** Neurocirugía

## CARACTERÍSTICAS:

ISBN:	97895888816500
Impresión:	A color - Formato: 21,5 x 28 cm
Tapa:	Dura
Número de Páginas:	214
Año de publicación:	2014
Número de tomos:	0
Peso:	1.32 kg
Edición:	0

## DESCRIPCIÓN

"Escrito por dos expertos en Resonancia Magnética Neurográfica (MRN), practicantes y educadores, este recurso ilustrativo delibera sobre la información que usted necesita para interpretar imágenes MR de nervios periféricos y estudios con la mayor discreción posible. Descripciones concisas e ilustraciones de alta calidad, combinadas con capítulos que cubren la fisiopatología de los nervios, técnicas de MRN, anatomía relevante de imagen y espectros encontrando patologías y también guiándose por intervención de MR, lo que puede ayudar a navegar por el complejo mundo del nervio periférico, imágenes del plexo lumbosacro y braquial."



Capítulo 1.- Anatomía, Fisiopatología, Lesiones y Atrapamiento del Nervio

- Anatomía del Nervio
- Espectro de Patologías Neurales
- Lesiones del Nervio
- Atrapamiento del Nervio

Capítulo 2.- Técnica de Resonancia Magnética Neurográfica

- Fundamentos de una Buena Técnica de Resonancia Magnética Neurográfica
- Direcciones y Aplicaciones Futuras de la Resonancia Magnética Neurográfica
- Propósito de los Autores para la Técnica de Alta Resolución de la Resonancia Magnética Neurográfica
- Fracasos de la Técnica de Resonancia Magnética Neurográfica

Capítulo 3.- Interpretación de la Resonancia Magnética Neurográfica

- Papel de Resonancia Magnética Neurográfica
- Manejo de la Interpretación de la Resonancia Magnética Neurográfica
- Errores de Interpretación de la Resonancia Magnética Neurográfica

Capítulo 4.- Resonancia Magnética Neurográfica de Túneles

Parte I: Nervios de las Extremidades Superiores

- Fisiopatología
- Valoración Diagnóstica de los Túneles
- Nervio Mediano - Anatomía, Lesiones y Síndromes Asociados del Túnel
- Nervio Cubital - Anatomía, Lesiones y Síndromes Asociados del Túnel
- Nervio Radial - Anatomía, Lesiones y Síndromes Asociados del Túnel

Capítulo 5.- Resonancia Magnética Neurográfica de los Túneles

Parte II: Nervios de las Extremidades Inferiores

- Nervio Ciático - Anatomía, Lesiones y Síndromes de Túnel Asociados
- Nervio Femoral - Anatomía y Lesiones





- Nervio Peroneo Común - Anatomía, Lesiones y Síndromes de Túnel Asociados

- Nervio Tibial - Anatomía, Lesiones y Síndromes de Túnel Asociados

Capítulo 6.- Tumores de Nervio Periféricos y Condiciones Similares a Tumores

- Lesiones Focales Masivas

- Lesiones Difusas del Nervio Periférico

Capítulo 7.- Plexo Braquial

- Anatomía

- Lesiones del Plexo Braquial y Síndromes Asociados

- Plexitis Braquial

Capítulo 8.- Plexo Lumbosacro

- Anatomía del Plexo Lumbosacro

- Rama de los Nervios Periféricos del Plexo Lumbosacro

Capítulo 9.- Inyecciones Guiadas por MR

- Ventajas de las Inyecciones Guiadas por Resonancia Magnética

- Técnica de Inyección Guiada por Resonancia Magnética Abreviaturas

Índice Alfabético